参考手術記録

膵頭十二指腸切除術

日本肝胆膵外科学会
高度技能専門医書類審査委員会

2025年4月改訂

「参考手術記録」に関する注意事項

・この手術記録は仮想のもので、実際の症例とは関係ありません。
・この手本通りの記載が必要という訳ではなく、書類審査はあくまで委員会の判断で行われます。
・「写真やスケッチのみ」ではなく、スケッチを含めた手術記録（文章）が必要です。
・デジタルイラストを使用することは問題ありませんが、症例によって臓器解剖や手術内容も異なるはずです。症例固有の情報を文章で追記する、あるいは図を修正することが必要です。
・申請者が術者の場合、手術記録もスケッチも術者が記載することが必要です。
・スケッチの内容が判別できれば、カラーで無くとも構いません。
・スケッチには、腫瘍の位置や切離位置など、症例固有の情報を記載してください。

（2024年8月1日以降の症例）
必須１：手術適応となった経緯
必須２：術式選択の理由
必須３：手術終了時の腫瘍進行度（TNM分類, Stage）（取扱い規約に準じて記載）

必須５：適切な内容と数のスケッチ（②と③、④と⑤は同一スケッチに併記しても可）
① 術前のPlanningの図（切離予定線の記載が必要）
② 手術開始時の腹腔内の所見
③ 術中の脈管（胃十二指腸動脈、胆管、下膵十二指腸動脈）処理の図
④ 再建図
⑤ 腹腔内におけるドレーン位置を示した図（ドレーンが無い場合はそのように明記する）

注１：患者氏名、IDなどの個人情報は消してください。
注２：手術日、手術時間、出血量の記載が必要です。

注４：術前・術中の全てのスケッチ（膵が描かれたもの）において、腫瘍の位置を透見図として記載することが必要です。
注５：その症例特有の所見（炎症が強く剥離が困難だった、など）の記載が望ましいです。
注６：切除標本のスケッチは、ビデオ審査用症例のみ必要です。

手術記録

注１

20XX 年 YY 月 ZZ 日

カルテ番号 [redacted]　　手術番号　20XX-0000

氏名 [redacted]　XY 歳 Z ヶ月　　性別　女性

術前診断　Pancreatic cancer, TS1(25mm), cT3, cCH1, cDU0, cS0, cRP0, cPVsm1, cA0, cPL1, c000, cN0, cM0 cStageIIA

術後診断　Pancreatic cancer, TS1(25mm), ysT3, ysCH1, ysDU0, ysS0, ysRP0, ysPVsm1, ysA0, ysPL1, ys000, ysPCM0, ysBCM0, ysDPM0, R0, ysN0, ysM0(H0, P0), ysStageIIA

必須３

手術術式　SSPPD-II-A-1, SMV 合併切除

麻酔　General + epidural　　麻酔医　○○○○

手術者　□□□□　　助手　△△△△、○○△△、□△○△

手術時間　8 時間 32 分　　注２　出血量　350g

術中輸血　（無し）　0ml

①手術適応となった経緯

必須１

膵頭部癌の診断にて前医より紹介、審査腹腔鏡を含む精査の結果、SMV 浸潤が疑われるも切除可能性分類は R と診断した。Neoadjuvant chemotherapy として GS 療法を 2cycles 施行。腫瘍マーカーは陰性化、画像検査にて新規病変なく cT3N0M0 cStageIIA と診断、手術の方針となった。

②術式選択の理由　必須２

膵頭部癌であり、またSMV浸潤を認めるため、亜全胃膵頭十二指腸切除＋門脈(SMV)合併切除を予定した

手術所見

1.上腹部正中切開にて開腹。腹水なし、肝転移なし、腹膜播種も認めなかった。

2.骨盤内で生食 100ml 注入し回収、洗浄細胞診として提出した。迅速の結果、癌細胞は陰性であった。

3.大網を切離して網嚢を開放し、右側に向かって切離を進め、結腸と十二指腸の間を剥離した。膵下縁を露出させながら superior mesenteric vein (SMV) 前面を露出させた。

4.Accessory right colic vein を結紮切離し、更に Gastrocolic trunk (GCT)を SMV 流入付近で 2 重結紮し切離した。SMV 前面で膵下縁から膵背側を可及的に剥離したが、SMV 右側壁と膵臓との境界は不明瞭で剥離は難しい状態であった。

5.Kocherization を行い、十二指腸膵頭部を後腹膜より可及的に脱転した。

6.胆嚢を肝床部から剥離、途中 cystic artery を結紮切離した。肝十二指腸間膜内を skeletonization。Common hepatic duct (CHD)を剥離露出させ taping 後、right hepatic artery (RHA)を剥離露出 taping した。Middle and left hepatic artery を確認温存後、LN#12a を郭清しながら proper hepatic artery (PHA)を露出させ、gastroduodenal artery (GDA)を露出 taping した。途中、right gastric artery を結紮切離した。

7.Common hepatic artery (CHA)を剥離露出させながら LN#8a を郭清し CHA を taping した。続いて LN#8p を郭清し portal vein (PV)背側に剥離を進め、LN#12p を郭清しつつ PV を剥離露出 taping した。郭清した LN#12b,12p は LN#8a,8p と一塊に膵頭部切除側につけた。

8.GDA を test clamp し触診にて PHA の血流を、エコーにて肝内の動脈血流を確認した後、中枢側を 2 重結紮（4-0 proline による transfixing suture）し切離した。

9.先ほど taping した CHD を RHA の高さで切離した。胆汁を培養へ提出するために一部採取した。

10.幽門輪から 2cm 程 oral side で胃を離断することとし、大弯小弯で血管を処理した後、Echelon, Gold, 60mm にて胃を離断した。

11.空腸起始部の生理的癒着を剥離した後、空腸起始部から 15cm 程の肛門側の空腸を Echelon, Blue, 60mm にて離断した。腸管膜の切離を腸管壁に沿って行った後、離断した空腸の口側断端を Treitz 靭帯の右側に引き出した。

12.SMV-PV 前面で膵背側を鈍的に剥離し tunneling、テトロンテープを通した。エコーにて tunneling した膵臓を観察し主腫瘍と切離ラインの位置を確認した。膵頭部背側に存在する主腫瘍は SPV 合流部より 10mm 程尾側の SMV 右側壁に接して存在してい

た。膵頭部側を 2-0 silk で結紮し、膵尾部側を小児用腸鉗子で把持した後、SMV-PV 左縁でメスにて膵を離断した。Hard pancreas で主膵管径は 4mm であった。

13.膵切離面断端を迅速病理へ提出、cancer(-)であった。

14.SMV と PV をそれぞれ taping しその tape を右側に牽引して superior mesenteric artery (SMA) 周囲の神経を損傷しないように注意しながら LN#14 を郭清しつつ頭側に剥離をすすめ膵頭神経叢第 II 部を切除した。途中 inferior pancreatoduodenal artery を確認し、これを 2 重結紮後切離した。更に頭側に向かって剥離を進め膵頭神経叢第 I 部を切離した。

15.主腫瘍は先ほどエコーにて確認した通り SPV 合流部よりも約 10mm 尾側の SMV 右側壁に直接浸潤していた。この時点で切除に必要な処理は SMV 周囲の腫瘍浸潤部を残すのみとなった。SMV-PV の周囲を剥離露出させ、splenic vein 直下から 1st jejunal vein 合流直上までの 14mm の SMV の合併切除で切除可能と判断した。

16.尾側、頭側の順で SMV を血管鉗子でクランプし門脈血流を遮断。SMV を切離して標本を摘出した。

17.門脈再建は、6-0 proline にて後壁は intraluminal で、前壁は over and over にて縫合閉鎖した。途中で尾側クランプを開放したこともあり、growth factor は置かなかった。門脈血流遮断時間は 10 分であった。

18.2L の温生食にて洗浄後、肝円索にて GDA 根部断端を被覆した。

19.この時点で門脈血流を確認、吻合部周囲に血栓はなく血流良好であった。

20.再建は Child 変法で行った。離断した空腸肛門側断端、胃断端に漿膜筋層縫合を追加し補強した。横行結腸間膜の middle colic artery 右側に小孔をあけ空腸肛門側断端を挙上した (retrocolic route)。再建に先立ち 10Fr の feeding tube を挙上空腸断端より 70cm 挿入し Witzel にて閉鎖固定した。

21.再建一膵空腸吻合 (Blumgart 変法)。4-0 Asflex 2 針で膵実質-空腸漿膜筋層縫合を行い、2 針目で主膵管をまたぐようにした。主膵管-空腸全層縫合は 5-0 PDSII C-1 X 8 針で吻合した。吻合内にはステントは留置しなかった。

22.再建一肝管空腸吻合。5-0 PDS II にて後壁 5 針、前壁 7 針にて行った。

23.再建一胃空腸吻合。Antecolic route にて胃を尾側に引き下げた。胃空腸吻合は Echelon, Gold, 60mm にて行った。Entry hole は 3-0 vicryl による連続全層縫合に、4-0 PDSII の漿膜筋層縫合を追加した Albert-Lembert 縫合で閉鎖した。その尾側で Braun 吻合を 4-0 PDSII の連続縫合にて行った。

24.腹腔内を 5L の温生食にて洗浄し止血を確認した。膵空腸吻合部背側、腹側、肝管空腸吻合部背側にそれぞれ drain を挿入留置した。10Fr の feeding tube を体外に出し腹膜と挙上空腸腸管壁を固定した。創直下にセプラフィルムを貼付し癒着防止とした。腹壁を 2 層に閉じ手術を終了した。

スケッチと写真だけではダメで、詳細な文章は必要です

Operation Record

Preoperative evaluation

必須５-①

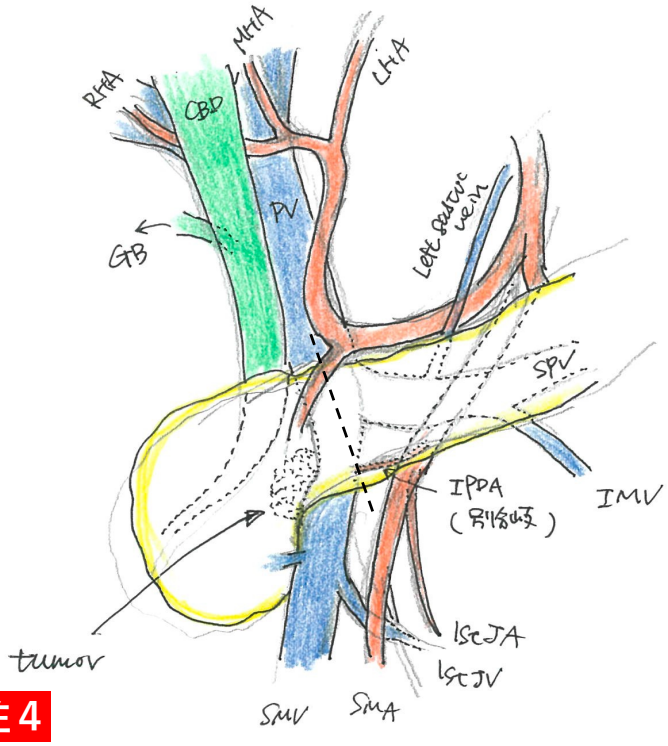

注４

Operation Record

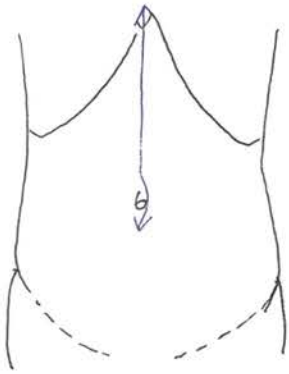

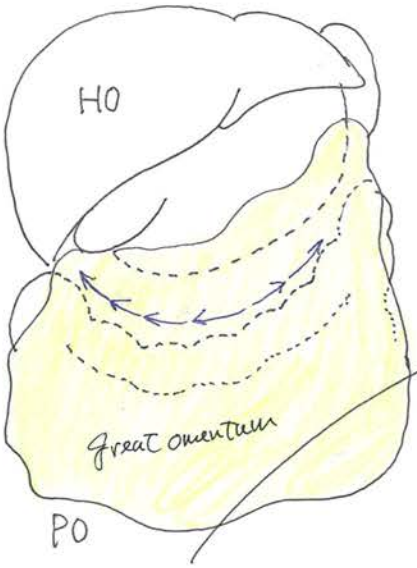

必須５-②

→ cytology 必須４
→ cancer cell (−)

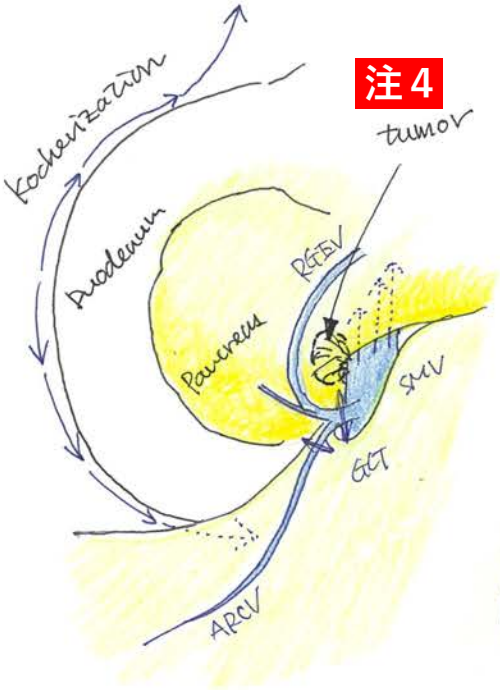

注４

網嚢を開放し、膵下縁を露出、SMV前面を露出した。
ARCV を確認し、さらにGCTがSMVへ流入する所を露出。
ARCVを中枢近くで結紮切離し、
更にGCTを２重結紮切離した。

主腫瘍とSMV右側壁との境界は不明瞭で剥離は難しい印象であった。

注５

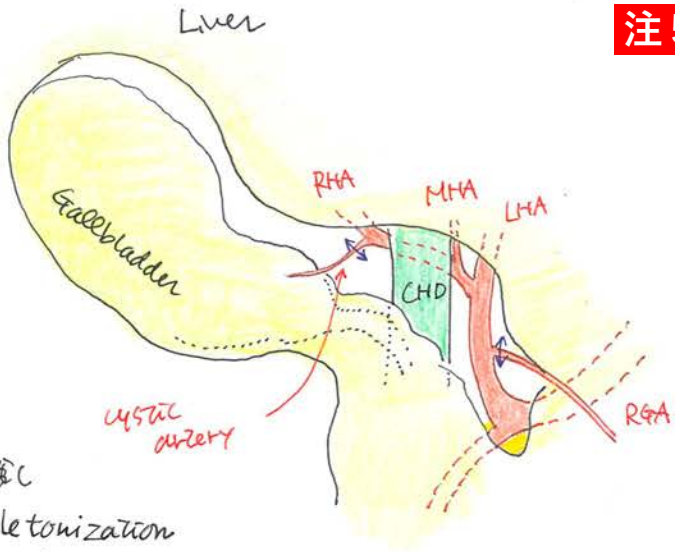

胆嚢を肝床部より剥離し
肝十二指腸間膜をskeletonization
LN #12a、#12bの一部を郭清した。

Operation Record

必須５-③

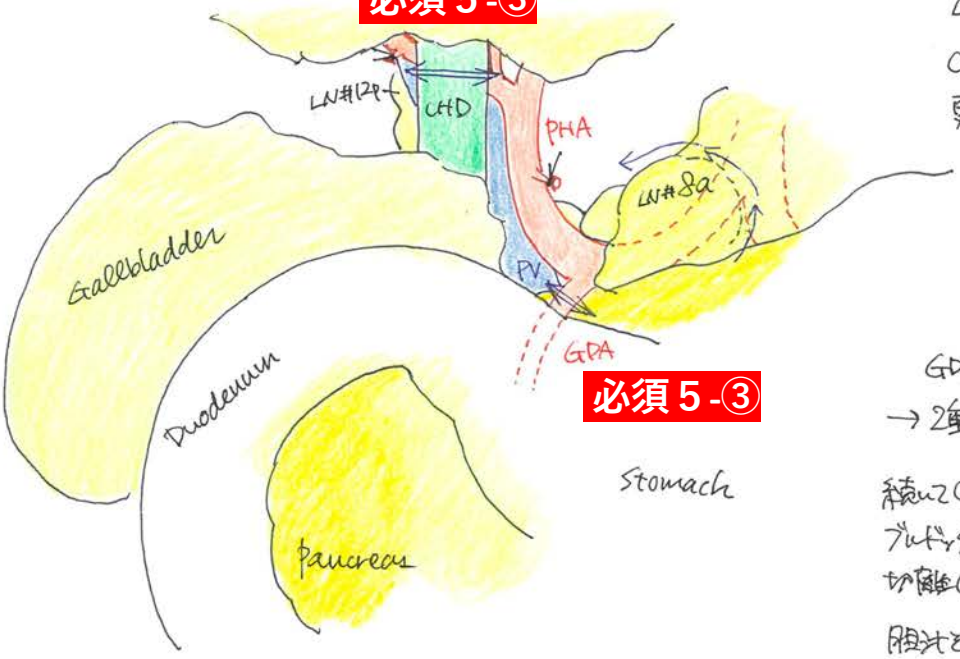

必須５-③

LN#8a を郭清しつつ CHA を露出。
CHA 背側も剥離をすすめ、LN#8p
更には LN#12p を郭清していった。

GDA をテストクランプ。肝側の血流を確認
→ 2重結紮（transfixing suture）切離した

続いて CHD と十二指腸側を結紮 肝側を
ブルドックで鉗子にて遠断後 RHA のレベルで
切離した。

胆汁を一部回収し 培養へ提出した。

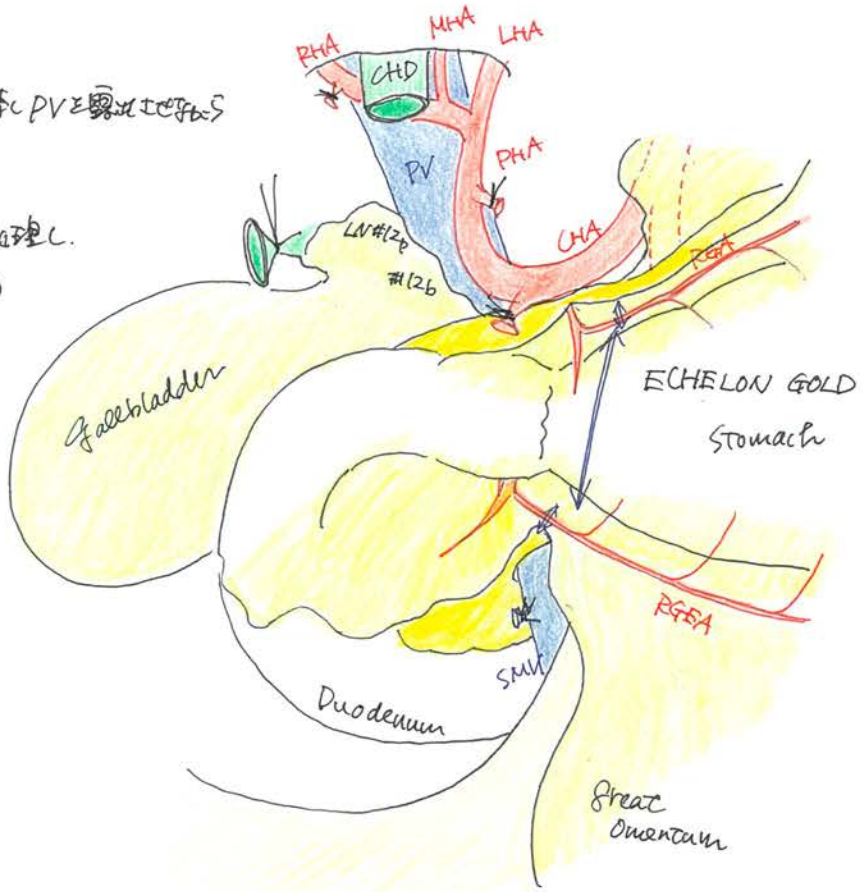

LN#12p、#12b を郭清し PV を露出させたら
膵上縁を露出。

胃大弯、小弯で血管を処理し、
（LN#5、#6 の郭清）
胃壁を露出。
ECHELON、GOLD
12、P-ring 54
2cm程口側の胃を
離断した。

Operation Record

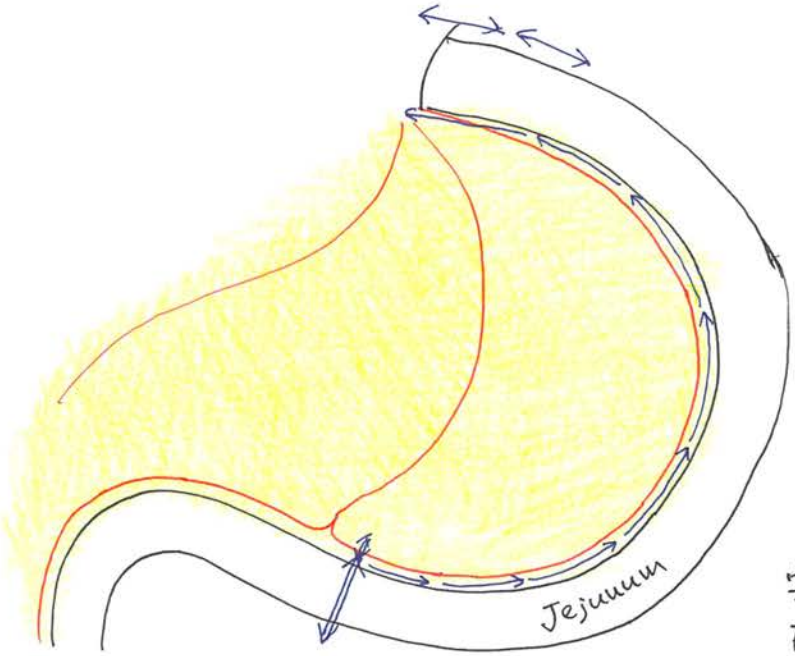

空腸起始部の生理的癒着を剥離。

空腸起始部から15cmのJejunumを
Echelon、Blueにて離断。
口側に向って腸間膜を処理した。

注4

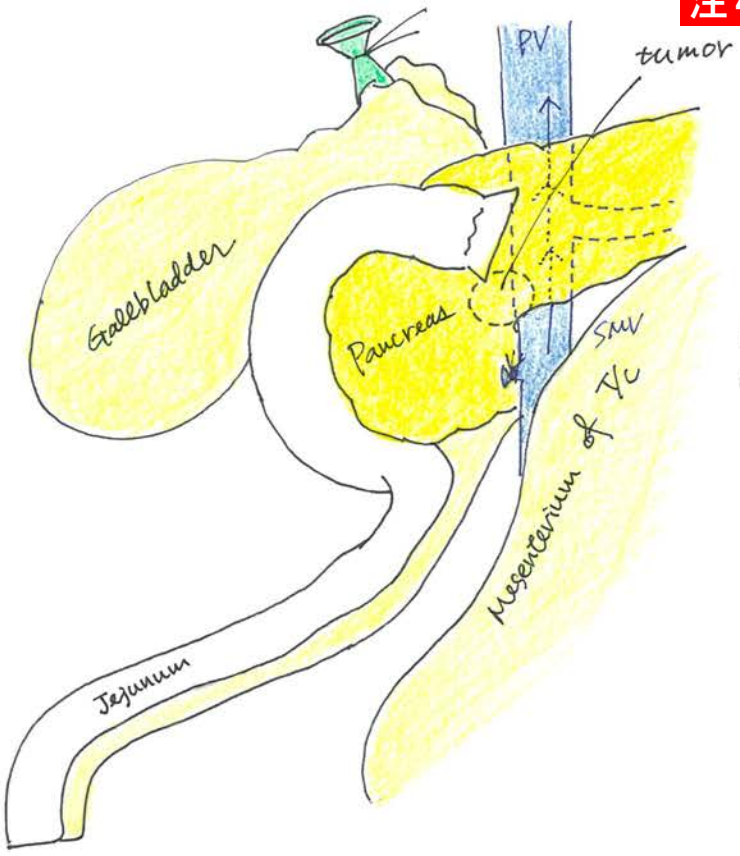

膵下縁からSMV-PV前面を
慎重に剥離。出血することなく
トンネリングし、テトロンテープを通した

Operation Record

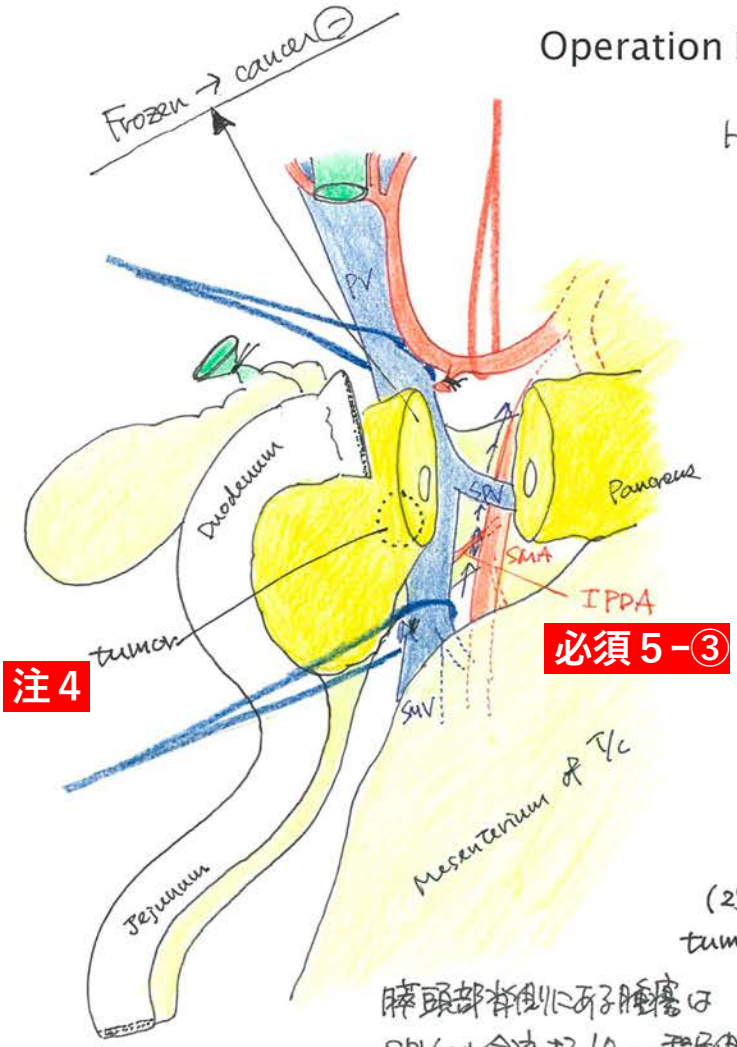

注4

必須5-③

Hard pancreas、MPD φ = 4mm

メスにて PV左縁にて膵を離断。
断端を術中迅速病理へ提出、cancer ⊖ であった。

SMAとSMVの間で剥離をすすめ、途中 SMAより
独立分枝するIPDAを確認、これを結紮切離した。

更に頭側に向って SMA沿いに膵頭神経叢第2部と
切離（SMA周囲の神経は温存）。

SPVをtapingして
更にその頭側の末梢部を切離。
腫瘍がSMVへ浸潤
している部分のみが残る形
とした。

注5

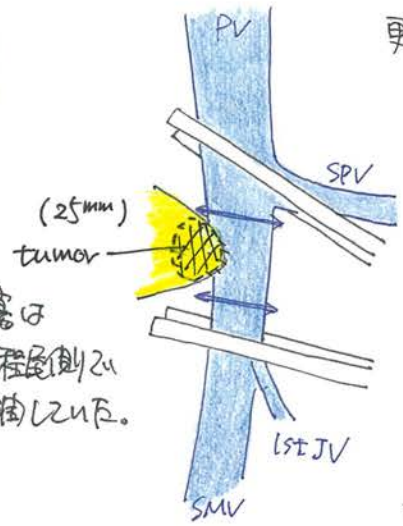

膵頭部背側にある腫瘍は
SPVが合流する10mm程尾側で
SMV右側に直接浸潤していた。

SPVを温存し、SMVを
切離して標本を摘出した。
合併切除した SMVは14mm。

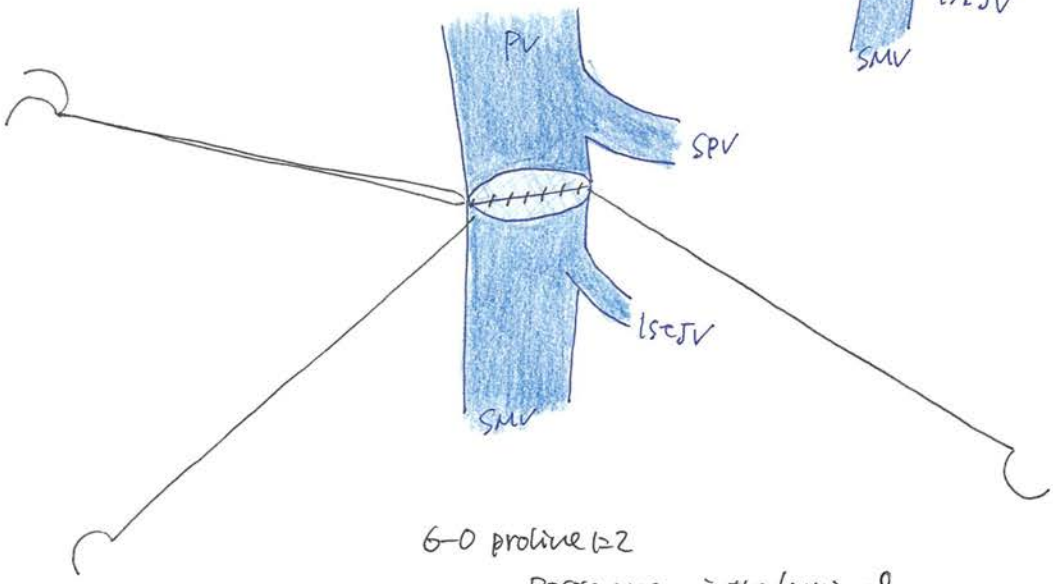

6-0 proleneにて
Posterior : intraluminal
Anterior : over and over

血流遮断時間は10分。　US にて血流を確認した。

Operation Record

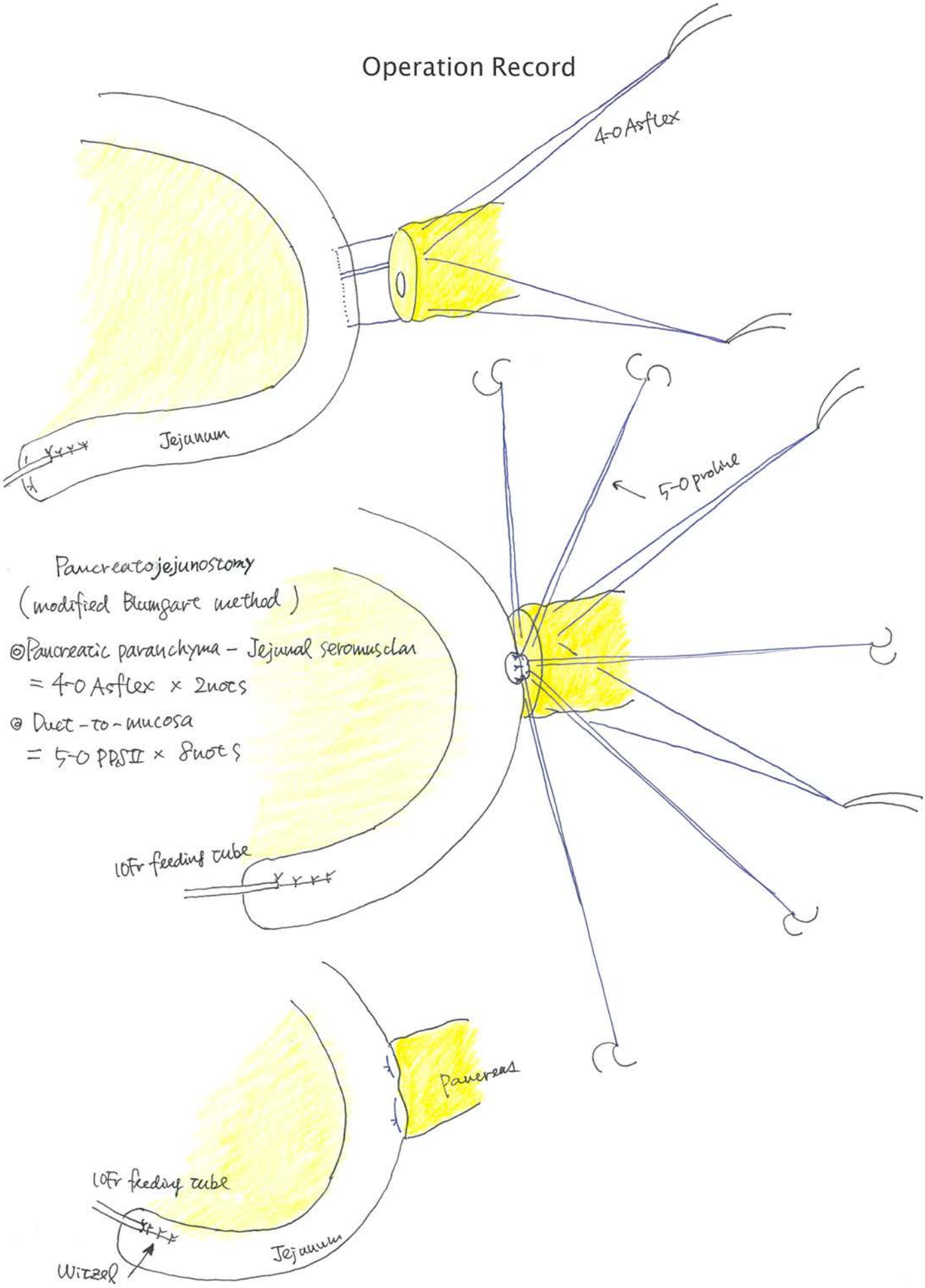

Operation Record

必須５－④

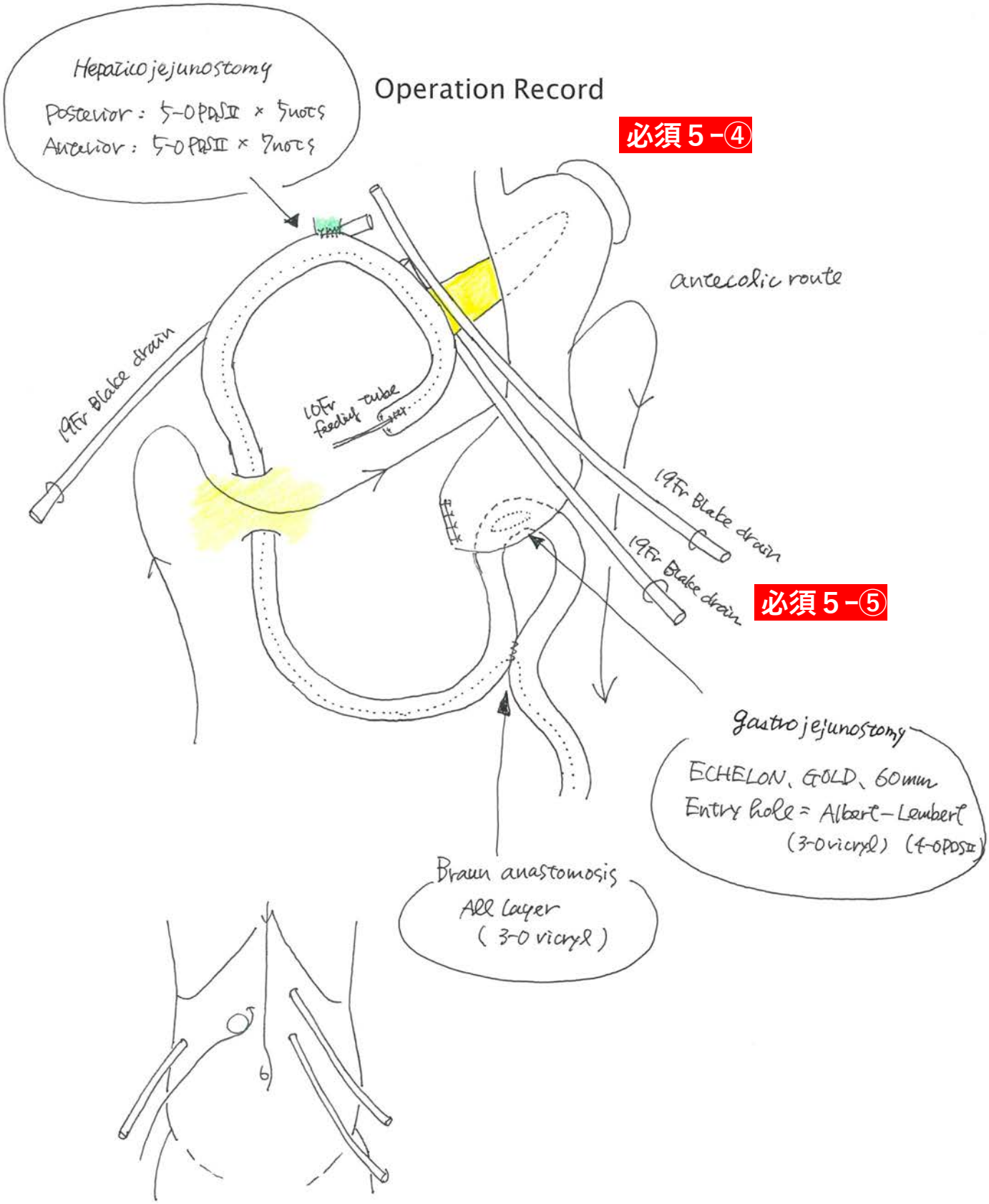

必須５－⑤

Resected Specimens

注 6

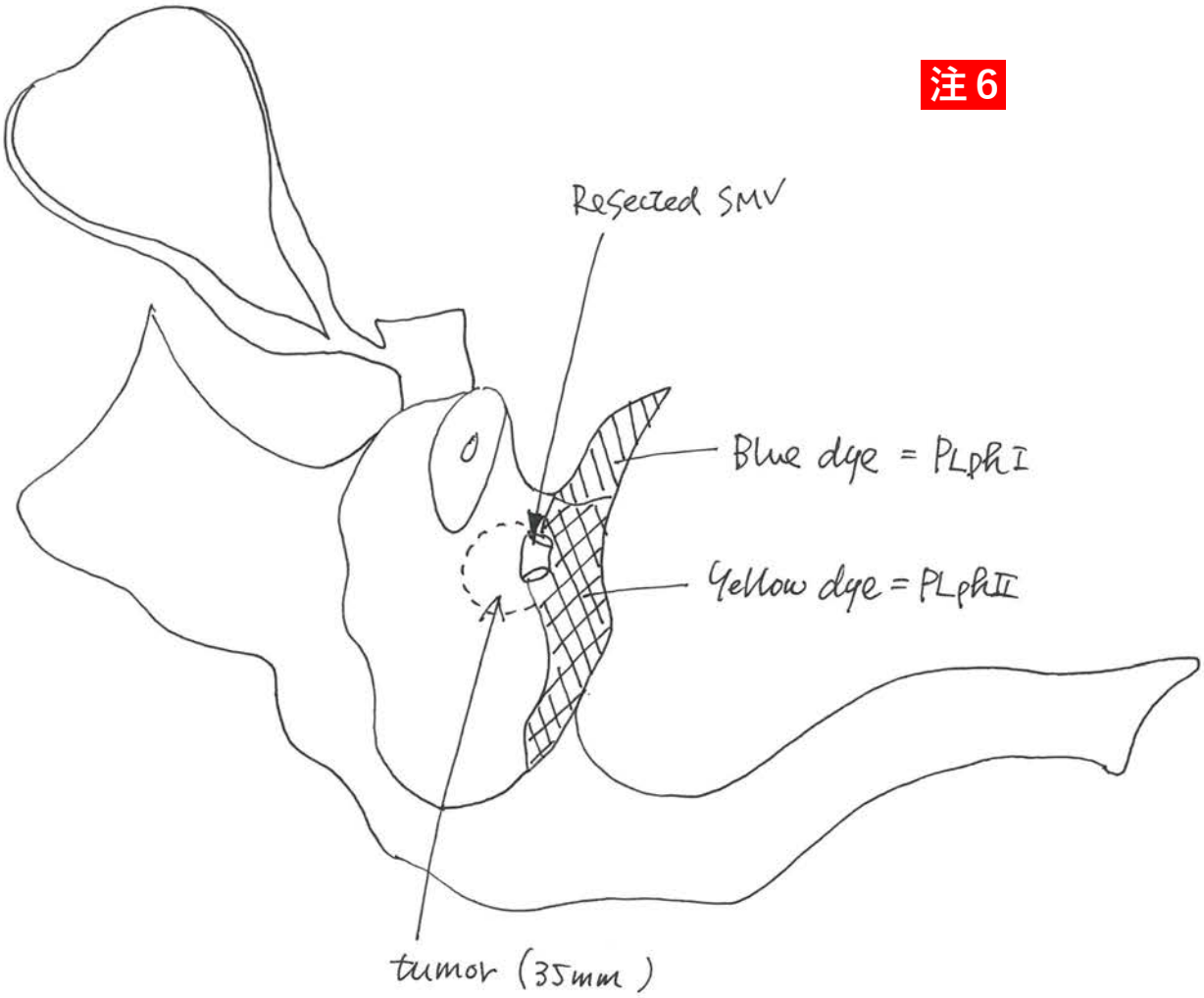

Lymph nodes

LN #8a : 0/2	#13a : 0/1	#17b : 0/0
#8p : 0/1	#13b : 0/1	# 5 : 0/0
#12a : 0/1	#14p : 0/2	# 6 : 0/0
#12b : 0/2	#14d : 0/3	
#12p : 0/1	#17a : 0/1	