参考手術記録

膵頭十二指腸切除術

日本肝胆膵外科学会
高度技能専門医書類審査委員会

2025年3月改訂

「参考手術記録」に関する注意事項

・この手術記録は仮想のもので、実際の症例とは関係ありません。
・この手本通りの記載が必要という訳ではなく、書類審査はあくまで委員会の判断で行われます。
・「写真やスケッチのみ」ではなく、スケッチを含めた手術記録（文章）が必要です。
・デジタルイラストを使用することは問題ありませんが、症例によって臓器解剖や手術内容も異なるはずです。症例固有の情報を文章で追記する、あるいは図を修正することが必要です。
・申請者が術者の場合、手術記録もスケッチも術者が記載することが必要です。
・スケッチの内容が判別できれば、カラーで無くとも構いません。
・スケッチには、腫瘍の位置や切離位置など、症例固有の情報を記載してください。

（2024年8月1日以降の症例）
必須１：手術適応となった経緯
必須２：術式選択の理由
必須３：手術終了時の腫瘍進行度（TNM分類, Stage）（取扱い規約に準じて記載）
必須４： 2025年8月1日以降の膵癌手術の場合は開腹時腹腔細胞診が必要です（迅速で無くても良い）
必須５：適切な内容と数のスケッチ（②と③、④と⑤は同一スケッチに併記しても可）
① 術前のPlanningの図（切離予定線の記載が必要）
② 手術開始時の腹腔内の所見
③ 術中の脈管（胃十二指腸動脈、胆管、下膵十二指腸動脈）処理の図
④ 再建図
⑤ 腹腔内におけるドレーン位置を示した図（ドレーンが無い場合はそのように明記する）

注１：患者氏名、IDなどの個人情報は消してください。
注２：手術日、手術時間、出血量の記載が必要です。
注３： 2025年8月1日以降の手術記録において、膵癌における膵断端の迅速病理の記載が必要です。
注４：術前・術中の全てのスケッチ（膵が描かれたもの）において、腫瘍の位置を透見図として記載することが必要です。
注５：その症例特有の所見（炎症が強く剥離が困難だった、など）の記載が望ましいです。
注６：切除標本のスケッチは、ビデオ審査用症例のみ必要です。

Operative Record

注１

ID ○○○○○○ NAME ●●●● M / F

Date of birth 19XX / YY/ ZZ Age ●● Height ●● cm BW ●● kg

Ope Date 20XX / YY/ ZZ

Anesthetist ○○○○ Anesthesia General+epi

Operator □□□□ 1st Assistant △△△△

Other Assistants ○○□□、△△○○

Ope Time 7 h 42 m Pringle Time h m

Blood loss 275 mL Transfusion RCC 0 mL FFP 0 mL

注２

Preoperative Diagnosis	膵頭部癌 (TS1 (10mm), cT3 (cDU0, cCH1, cS1, cRP0, cPV0, cA0, cPL0, cOO0), cN0, cM0, cStage IIA)
Operative Diagnosis	膵頭部癌 (TS1 (9mm), ysT3 (ysDU0, ysCH1, ysS0, ysRP0, ysPV0, ysA0, ysPL0, ysOO0), ysN0, ysM0, ysStage IIA) 必須３
Operative Procedure	SSPPD-II-A-1, D2 (#5, 6, 8a/p, 9, 12a/b/p, 13a/b, 17a/b, 14p/d)

術式選択の理由
膵頭部癌であり、 必須２
亜全胃温存膵頭十二指腸切除術を予定

Comments

必須１

- ■主訴　症状なし（糖尿病増悪）
- ■現病歴　20XX年Y月　糖尿病増悪あり当院消化器内科紹介受診した。
  精査にて膵頭部癌の診断。その後黄疸出現し胆管ステント留置した。
  減黄後NAC-GS2コース施行後、手術目的に入院した。
- ■既往歴　糖尿病（インスリン導入済）、高血圧
- ■血液検査値 T-Bil 0.8, D-Bil 0.2, ALP 73, γ-GTP 27, AST 20, ALT 18（減黄後）
- ■TM（化学療法前→化学療法後）：CEA 5.7↑→<1.7, CA19-9 152↑→26.5

〔NAC-GS前〕

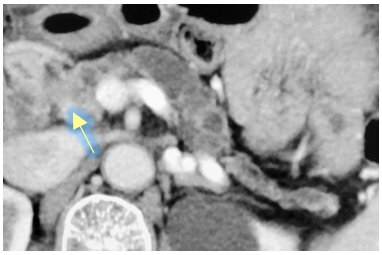

〔NAC-GS後〕

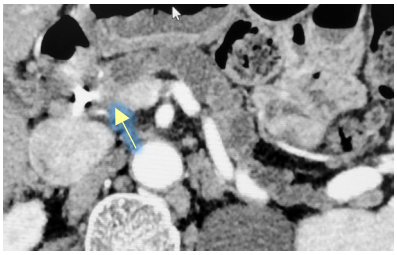

✓膵頭部に10mmの乏血性腫瘤。尾側膵管の拡張と膵萎縮。
✓NAC-GSにより腫瘍は軽度縮小。

必須５-①

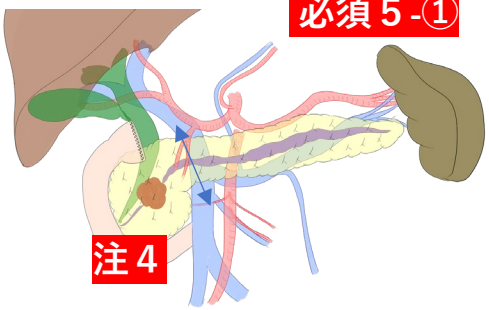

注４

✓IPDAはJ1Aの共通管としてSMA背側から分岐

Operative findings & Surgical procedures

■開腹所見

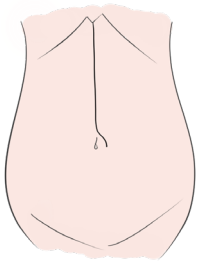

必須５-②

- ✓ 上腹部正中切開にて開腹した。
- ✓ 腹腔内検索すると、内臓脂肪中等量。腹水なし。腹膜播種なし。肝転移なし。
- ✓ 骨盤内を生食100mLで洗浄し術中洗浄細胞診を採取、迅速細胞診に提出して癌陰性を確認した。 必須４
- ✓ 大網を横行結腸付着部で切開し網嚢腔を開放、膵前面を露出した。
- ✓ 膵は随伴性膵炎の影響で全体的にHardであった。
- ✓ 膵頭部に腫瘍を硬く触知したが、腫瘍の膵前面への露出は認めず（S0）。

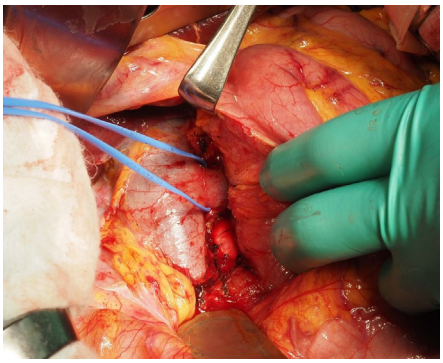

- Kocherの授動術にて膵頭十二指腸を授動。頭側はceliac artery (CA)根部が確認できるまで、足側は横行結腸間膜を剥離し、Treitz靭帯のレベルまで十分に十二指腸を授動した。
- 左腎静脈を同定しテーピングした。
- #16LNは腫大なく軟であり、肉眼的に転移ないと判断。サンプリングし、術中迅速組織診に提出し癌陰性を確認した。

スケッチと写真だけではダメで、詳細な文章は必要です

〔IOUS〕

- 腫瘍はportal vein (PV)右側に10mm大の辺縁不整、内部不均一な低エコー腫瘤として描出された。
- 腫瘍より尾側の主膵管は6mmと著明にびまん性の拡張を認めた
- 腫瘍はPVおよびsuperior mesenteric artery (SMA)と離れており、浸潤はないと判断した。

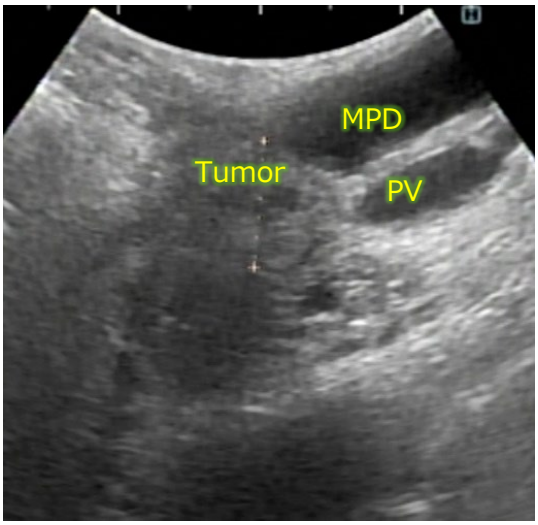

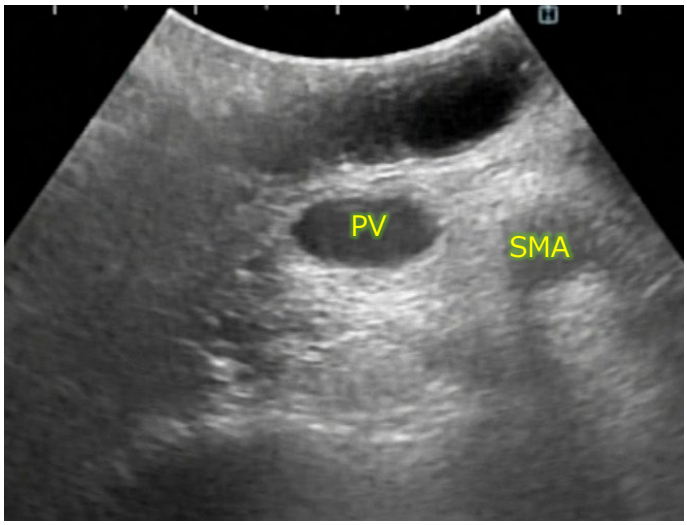

以上より切除不能因子なく、予定通りSSPPD施行する方針とした。
また、膵はPV前面で切離することとした。

Operative findings & Surgical procedures

■開腹所見

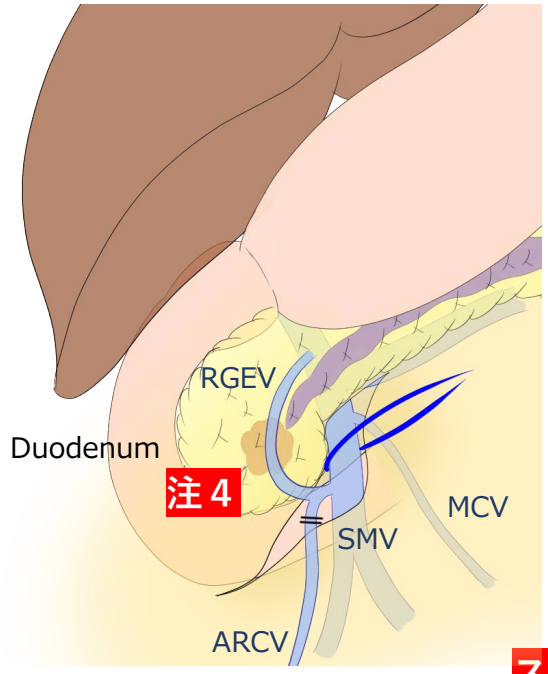

- ✓ 膵頭下部でsuperior mesenteric vein (SMV)とこれに合流するgastrocolic trunk (GCT)を確認した。SMVに合流するjejunal vein (JV)やmiddle colic vein (MCV)に十分注意しながらSMVを広く露出し、テーピングした。
- ✓ 膵下縁の後腹膜切開を膵体部まで広く切開し、windowを広げつつ、途中まで膵背側をトンネリングした
- ✓ 随伴性膵炎の影響で膵下縁周囲組織は炎症性に硬かった。

注５

スケッチが必要。写真のみでは不可

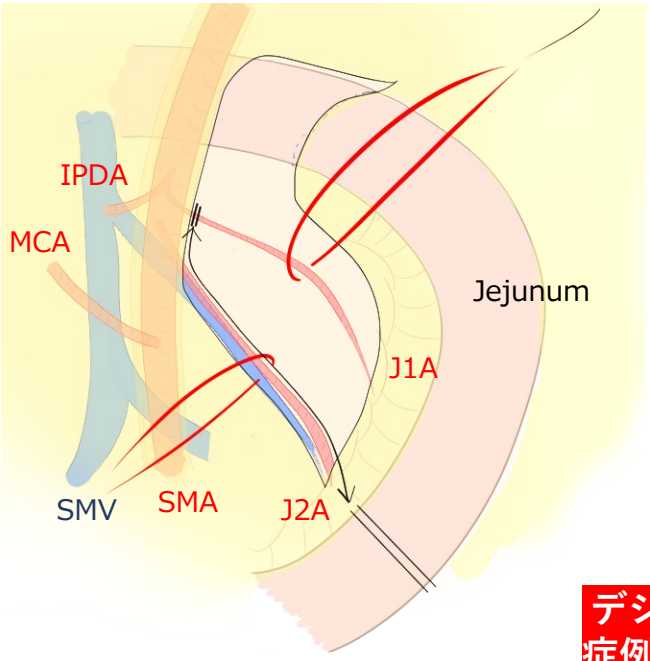

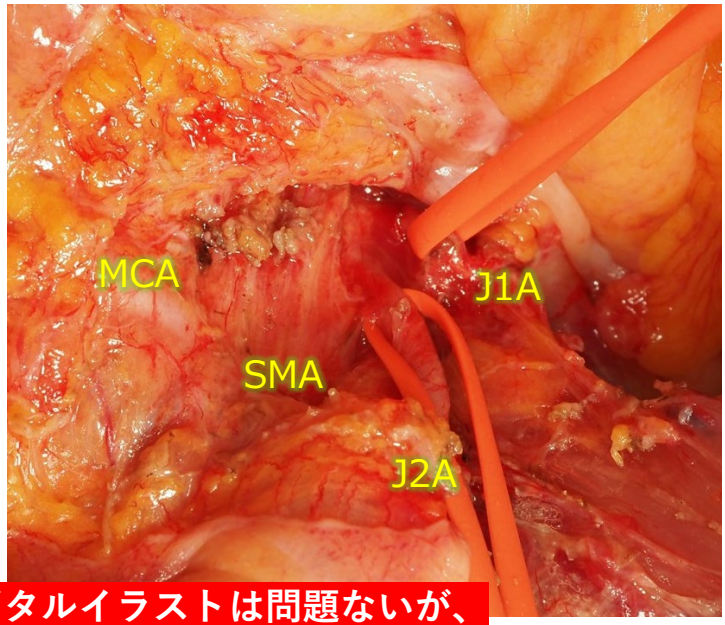

デジタルイラストは問題ないが、症例固有の情報の追記が必要

- ✓ 続いてSMA周囲の操作に移った。
- ✓ Treitz靭帯を十分に開放し、十二指腸第4部上縁でSMA左縁まで切離した。
- ✓ 空腸間膜に透見された1st jejunal artery (J1A)とJ2Aを確認した。空腸間膜はJ1Aを処理しJ2Aを温存するラインでSMA左縁まで切離した。
- ✓ J1Aを根部で二重結紮切離した。
- ✓ 空腸はリニアステイプラーで切離した。
- ✓ SMVを左側から同定し、膵鉤部を剥離した。

- ✓ 続いて胃切離へ移った。
- ✓ right gastroepiploic artery (RGEA)、right gastric artery (RGA)を結紮切離し、P-ringより3cm口側で、リニアステイプラーを用い、胃を切離した。
- ✓ 胃断端は3-0 silkを用いて漿膜筋層縫合で埋没した。

Operative findings & Surgical procedures

■開腹所見

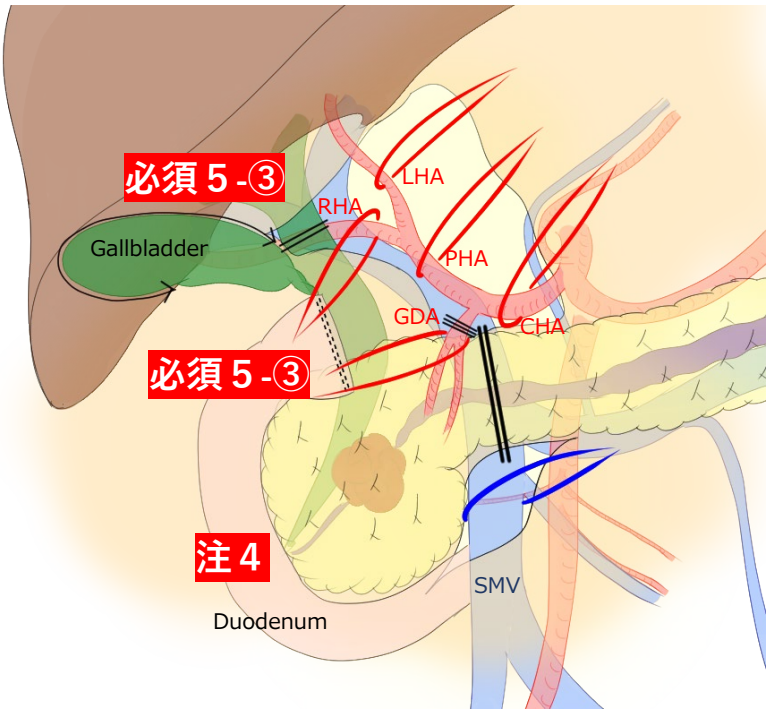

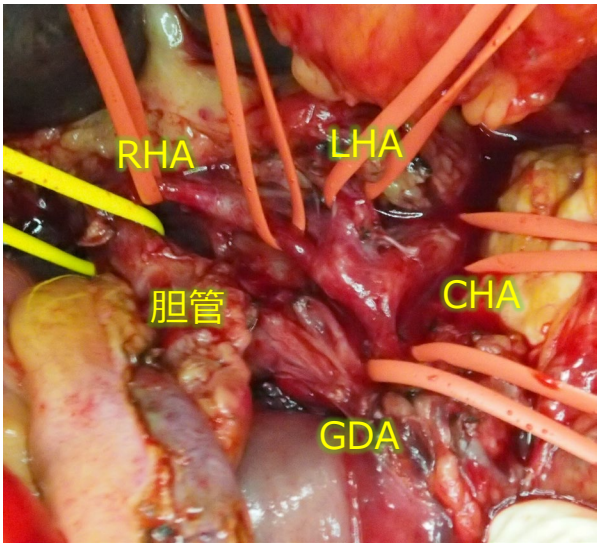

スケッチが必要。写真のみでは不可

- ✓ 続いて膵上縁の操作に移った。
- ✓ #8aLN郭清しつつcommon hepatic artery (CHA)を同定、テーピング。その際、left gastric vein （LGV)は温存した。
- ✓ CHAを末梢側に追いかけgastro duodenal artery (GDA)、proper hepatic artery (PHA)、left hepatic artery (LHA)、right hepatic artery (RHA)を同定し、テーピングした。
- ✓ 閉塞性黄疸とステントの影響で胆管周囲は中等度の炎症性癒着を認めた。

注５

- ✓ 続いて胆管右側からのアプローチに切り替えた。
- ✓ 胆摘後、肝十二指腸間膜前面漿膜を切開し胆管壁を露出した。
- ✓ さらに胆管右側でRHAを同定しテーピングした。
- ✓ 胆管背側でPVを確認しながらPVから胆管を剥離した。
- ✓ RHA、PVから胆管が遊離されたのを確認し、総肝管をテーピングした。
- ✓ 胆管は三管合流部の1cm上流で電気メスを用いて切離した。その際、胆管胆汁を採取し培養検査に提出した。切離断端の胆管径は10mmであった。
- ✓ その後、PVを剥離しテーピングしたのち、膵上縁より膵背側を剥離しトンネリングを完成させた。

- ✓ GDAはクランプテストののち、2-0silkで三重結紮後に切離した。のちに肝鎌状間膜を巻き付け、漏出膵液の直接曝露を防止した。
- ✓ 膵背側のトンネリングを完成させ、門脈前面で電気メスを用いて膵切離した。切離断端からの出血は焼灼および縫合にて止血した。断端の主膵管径は5mmであった。
- ✓ 膵断端を迅速組織診に提出し、癌陰性を確認した。

注３

Operative findings & Surgical procedures

■開腹所見

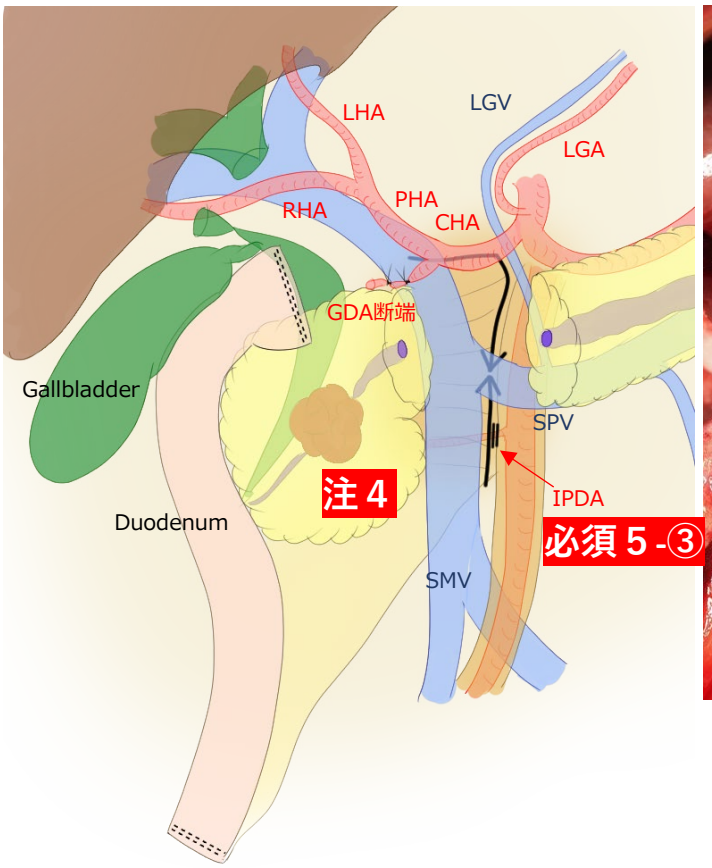

〔標本摘出後〕

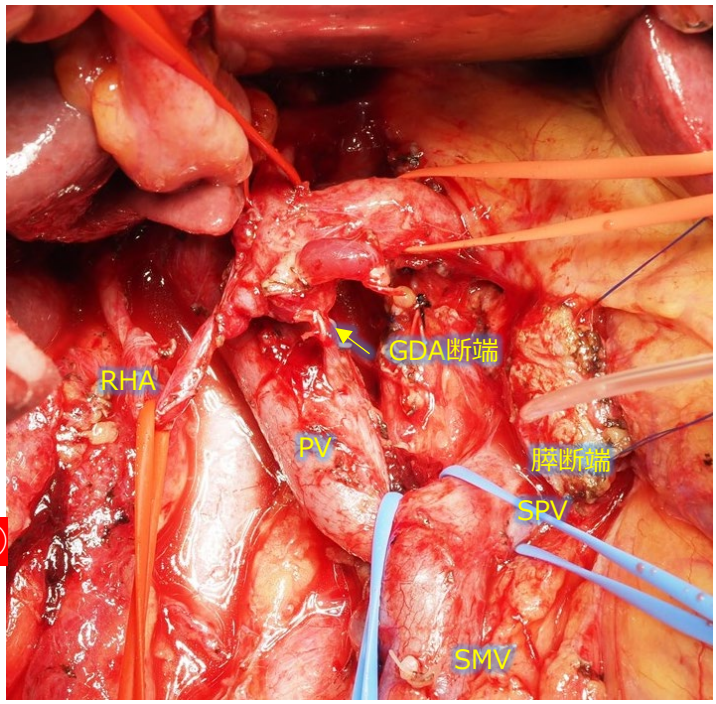

スケッチが必要。写真のみでは不可

- ✓ 空腸を右側に引き抜き、右側からmesopancreasの処理を開始した。随伴性膵炎による癒着を認めたが、SPVを剥離、遊離させテーピングした。
- ✓ 腫瘍はSMA周囲神経叢への浸潤認めないためSMA周囲神経叢は全周温存し、PLph I/IIはSMA右縁で切離する方針とした。
- ✓ まずは頭側からPLph Iの切離を先行させた。PLph Iを切離したのちSMA右縁でPL phIIをSPVの背側まで切離した。
- ✓ さらに足側からPLph IIの切離を開始。そのとき、SPVの足側でIPDAを確認、2-0 silkで二重結紮切離した。
- ✓ 引き続きPV/SMVと膵頭部との剥離に移った。癒着はさほど強くなく、GCTおよびposterior superior pancreatico duodenal vein (PSPDV)などのdrainage veinを処理しつつ、PV/SMVから膵頭部を剥離し標本摘出した。 注５

Operative findings & Surgical procedures

■開腹所見

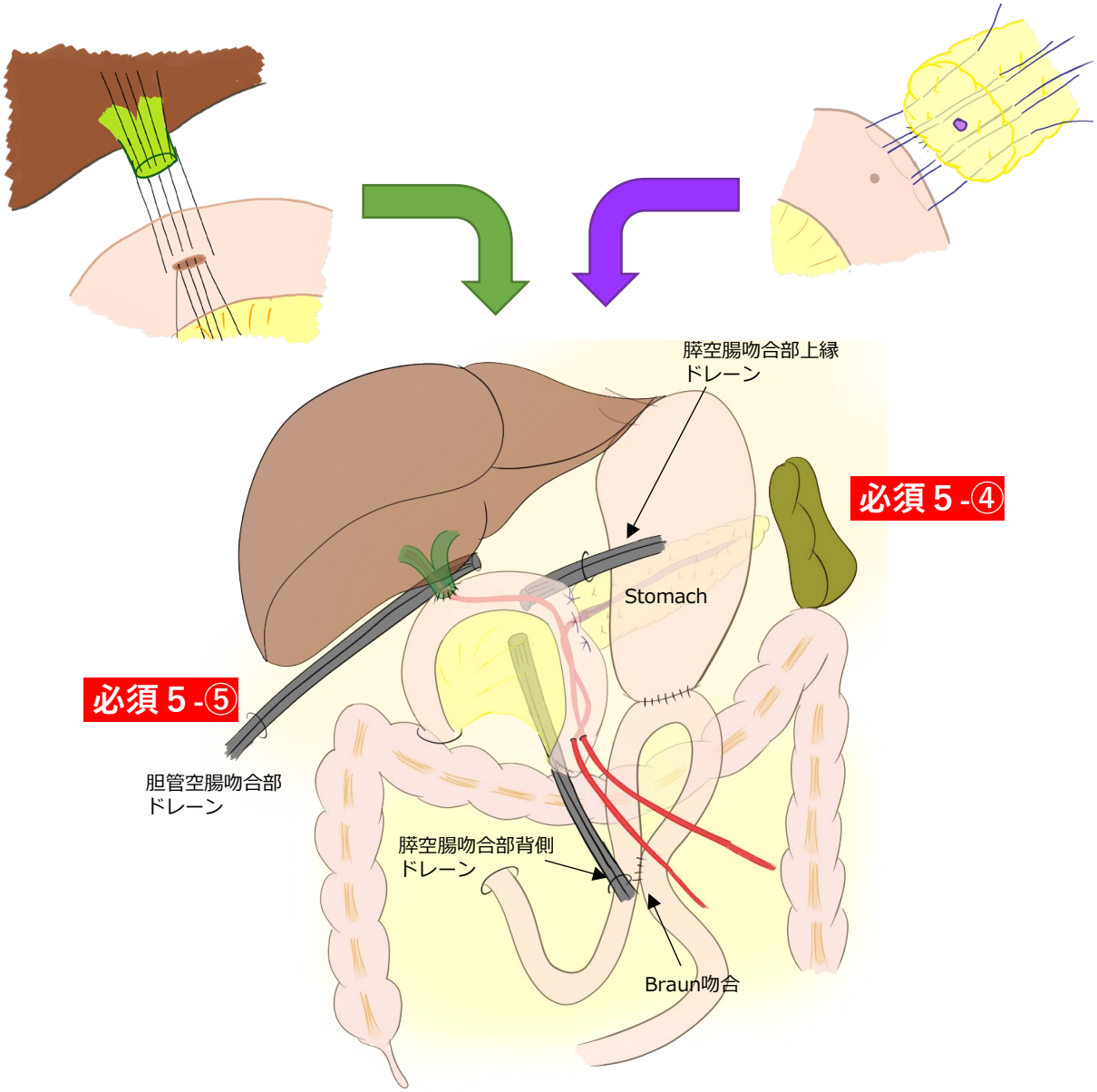

〔再建〕

- ✓ 空腸を結腸後で挙上し、Child変法にて再建した。
- ✓ 胆管空腸吻合：5-0PDSを用いて20針、全層結節縫合。3.5mm胆管チューブを右肝内胆管に不完全外瘻として留置した。Leak-testにてLeakないこと確認した。
- ✓ 膵空腸吻合：膵断端の主膵管径は5mm。5-0PDSを用いて8針で膵管膵実質・空腸全層縫合を施行した。膵実質-空腸漿膜筋層吻合は3-0プロリン3針を用いてModified Blumgart縫合を施行した。7.5Fr節つき膵管チューブを主膵管内に不完全外瘻として留置した。
- ✓ 膵管チューブ、胆管チューブは挙上空腸の断端部から腸管外へ誘導した。
- ✓ 胃空腸吻合：胆管空腸吻合部から50cmのレベルで胃前庭部大弯測後壁にリニアステイプラー60mmにて器械縫合を施行した。エントリーホールは4-0PDSと3-0silkにてAlbert-Lembert縫合にて行った。
- ✓ Braun吻合：胃空腸吻合部から10cmのレベルに、4-0PDSおよび3-0silkを用いてAlbert-Lembert縫合を施行した。
- ✓ ドレーン：クリオバックドレーンを胆管空腸吻合部背側、膵空腸吻合部上縁・背側にそれぞれ留置した。
- ✓ 腹腔内を生食6,000mLで洗浄、腹壁を層々に閉じ手術終了した。

Specimen

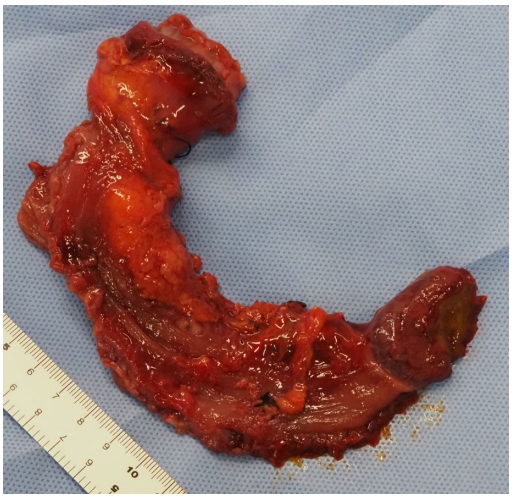

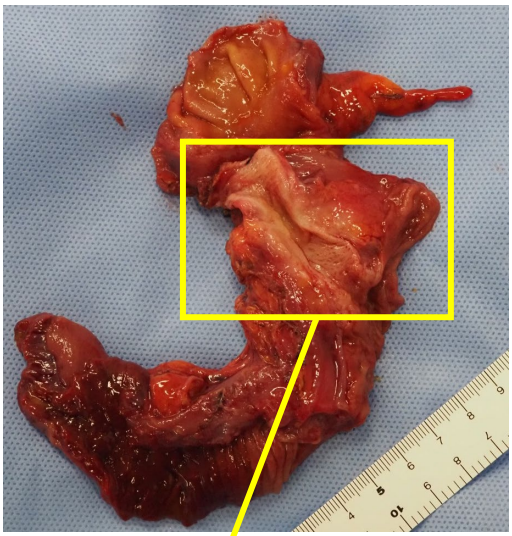

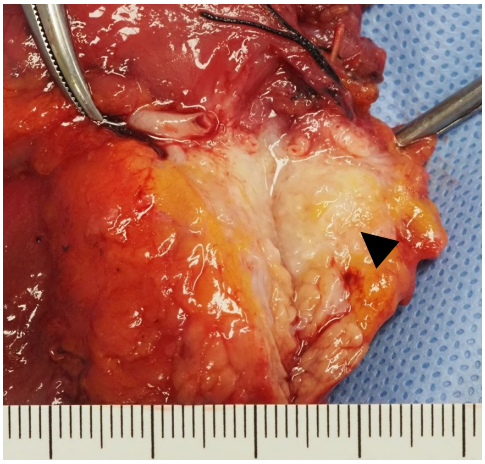

✓ 膵内胆管は強い狭窄あり、壁は肥厚していた。
✓ 膵頭部には弾性硬の腫瘍を触知し、割面は白色調で辺縁不整。大きさは10mm x 10mm。

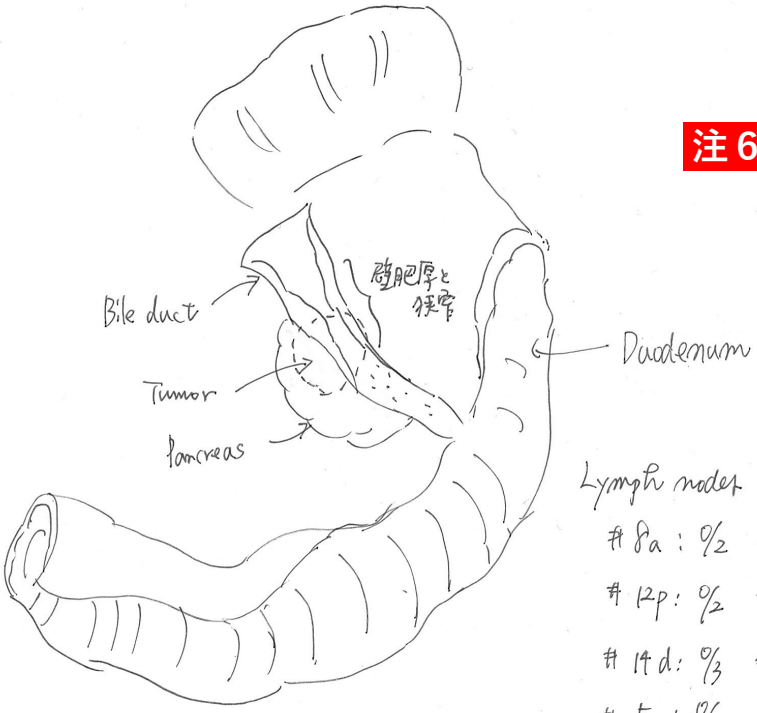

注 6

Lymph nodes

#8a : 0/2 #8p : 0/1 #12a : 0/1 #12b : 0/2
#12p : 0/2 #13a : 0/2 #13b : 0/1 #14p : 0/2
#14d : 0/3 #17a : 0/1 #17b : 0/0
#5 : 0/0 #6 : 0/0